2.62.

Título:

Entorno virtual de aprendizaje mediante procedimientos tecnológicos informáticos. Ejemplo de aplicación en neuroanatomía

Autor/a (es/as):

Ruisoto, Pablo [Universidad de Salamanca (España)]

Juanes, Juan Antonio [Universidad de Salamanca (España)]

Prats, Alberto [Universidad de Barcelona (España)]

Resumo:

La interpretación de neuroimágenes constituye una de las tareas más complejas en el proceso de enseñanza y aprendizaje de neuroanatomía. El Visible Human Project financiado por el Instituto Nacional de Salud de Estados Unidos ofrece nuevas oportunidades de aproximación al estudio de la anatomía del encéfalo a partir de una colección de imágenes digitales de alta resolución. Este trabajo ilustra la utilidad de dos aplicaciones informáticas: Voxel-Man® y UB Brain® que, basándose en dichas imágenes, permiten generar potentes recursos didácticos en neuroanatomía. Los resultados ilustran la utilidad de las representaciones tridimensionales y entornos virtuales en el aprendizaje de conceptos y relaciones espaciales entre estruturas encefálicas.

Palavras-chave:

Aplicaciones informáticas, visualización 3D, docencia, entorno virtual.

Introducción

El número de estudios en neuropsicología que utilizan neuroimágenes há aumentado considerablemente en los últimos años, especialmente, desde que las técnicas de adquisición de imágenes se han incorporado en el estudio de trastornos neuropsiquiátricos (Abou-Saleh, 2006; Phillips, 2007; Moqueen, 2010). Sin embargo, la correcta interpretación de neuroimágenes requiere un buen conocimiento neuroanatómico, ya que la reconstrucción mental de estructuras encefálicas a partir de imágenes convencionales bidimensionales constituye una tarea exigente en términos cognitivos (Pillay, 1994).

Paralelamente, la evolución del software y hardware ha favorecido la difusión de sistemas informáticos cada vez más potentes y sofisticados, especialmente en el campo del procesamiento de imágenes médicas (Gouws et al., 2009). Este desarrollo há permitido generar recursos didácticos

digitales que ofrecen una alterativa a los recursos utilizados en la enseñanza tradicional de disciplinas como la neuroanatomía (Drake et al., 2009; Estévez et al., 2010; Venail et al., 2010; Chariker et al. 2011; Yeung et al., 2011). En concreto, las aplicaciones derivadas del Visible Human Project (VHP) (Spitzer et al., 1996) han sido las más exitosas dada su difusión y multiplicidad de aplicaciones disponibles, especialmente visores que permiten la navegación a través de las secciones originales. Para una revisión de los entornos virtuales y herramientas multimedia elaboradas a partir del VHP se puede consultar Jastrow & Volllrath (2003) o Juanes et al. (2003).

Sin embargo, la identificación y localización espacial de estructuras encefálicas profundas sigue siendo una de las tareas más exigentes en neurociencias, y neuroanatomía en particular (Giles, 2010; Zinchuk et al., 2010), como resultado de su alta complejidad y variabilidad anatómica.

Previos estudios han desarrollado modelos tridimensionales digitales del sistema vascular cerebral o la sustancia blanca/gris (Nowinski et al., 2009; Crossingham et al., 2011). Sin embargo, la reconstrucción de estructuras encefálicas profundas sigue siendo un reto debido a su homogénea composición. Como consecuencia, la enseñanza y aprendizaje de estos elementos neuroanatómicos, continúa basándose en el enfoque clásico centrado en el estudio de secciones ortogonales bidimensionales obtenidas a partir de cadáver o técnicas de adquisición de imágenes morfológicas (Moon et al. 2010).

Recientes estudios han constatado: primero, el valor docente de los nuevos entornos virtuales en el aprendizaje de contenidos neuroanatómicos (Silén et al., 2008; Svirko et al., 2008; Crossinghan et al., 2009; Petersson et al., 2009; Chariker et al., 2011), segundo, su mayor eficacia respecto a sistemas tradicionales, cuando se controlan variables como el nivel de formación, tipo de imágenes biomédicas a utilizar, nivel de dificultad de la tarea, y el nivel de aptitud visoespacial (Garg et al., 2001; Wanzel et al., 2002; Fernández et al., 2011; Fernández et al., 2011; Ruisoto et al. 2012) y tercero, estos recursos han mostrado un alto nivel de satisfacción de los estudantes cuando interaccionan con entornos virtuales (Gould et al., 2009; Ruisoto et al., 2011; Ruisoto et al., 2012).

El objetivo de este trabajo es ilustrar las posibilidades que ofrecen entornos virtuales de aprendizaje basados en representaciones tridimensionales de estruturas encefálicas generadas a partir de Voxel-Man® y UB-Brain® en el contexto de la enseñanza yaprendizaje de neuroanatomía.

Material y métodos

Las reconstrucciones tridimensionales se basaron en la utilización de los programas informáticos Voxel-Man® y UB Brain® que permitieron la generación volumétrica de estructuras encefálicas a partir de imágenes originales del VHP (Fig. 1).

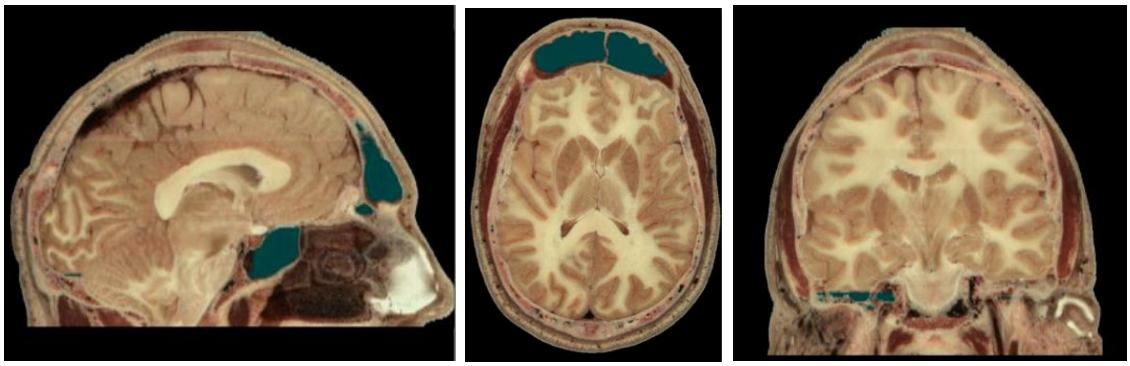

Figura1. Imágenes bidimensionales del Visible Human Project de la Biblioteca Nacional de EEUU.

Tanto Voxel Man® (Höhne, 1996) como UB Brain® (Prats y Juanes, 2008) se utilizaron para la generación volumétrica de estructuras encefálicas interactivas a partir de criosecciones axiales obtenidas del VHP.

La creación de modelos 3D reales de estructuras encefálicas requirió un processo de segmentación minucioso de regiones de interés (ROIs), que en sí mismo, constituye un ambicioso proyecto, debido a la enorme cantidad de datos y detalles anatómicos. El proceso consistió en la identificación y delimitación lineal de cada una en las imágenes axiales del VHP de forma bilateral. Tanto las estructuras corticales y subcorticales se etiquetaron en base al conocimiento neuroanatómico y organización espacial. Por este motivo, se realizó de forma manual y bajo supervisión de un neuroanatomista experto para aportar robusted.

El proceso de renderizado de superficie supuso la creación de representaciones intermedias de la superficie de los modelos a utilizando la unión de polígonos, en nuestro caso triángulos, que ofrecen una apariencia conjunta de malla para cada modelo relativo a las distintas estructuras encefálicas. El objetivo fue reducir significativamente el peso de los datos y los tiempos de procesamiento requeridos para su visualización. En concreto se utilizaron elementos intermedios, reconstrucciones en malla, a partir de polígonos en forma de triángulos (Fig. 2 y 3).

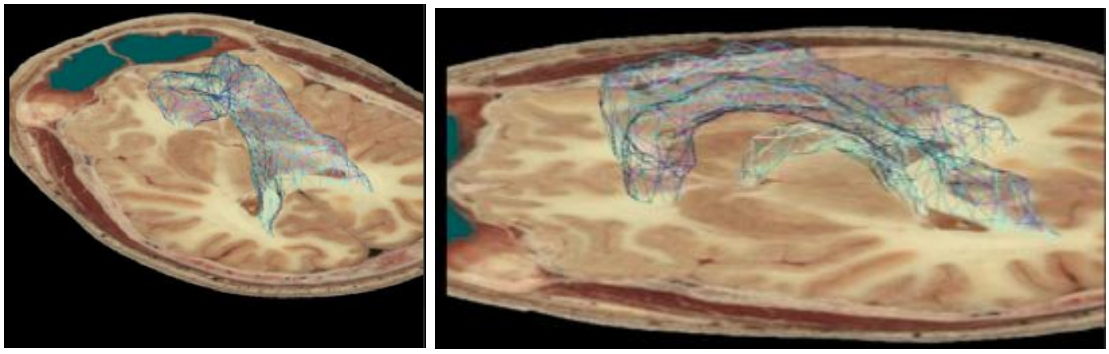

Figura 2. Ejemplos de reconstrucciones en malla del cuerpo calloso (izquierda) de forma individual y de forma conjunta junto al fórnix (imagen de la derecha) utilizadas en el UB Brain® a partir de la segmentación previa de secciones axiales del VHP.

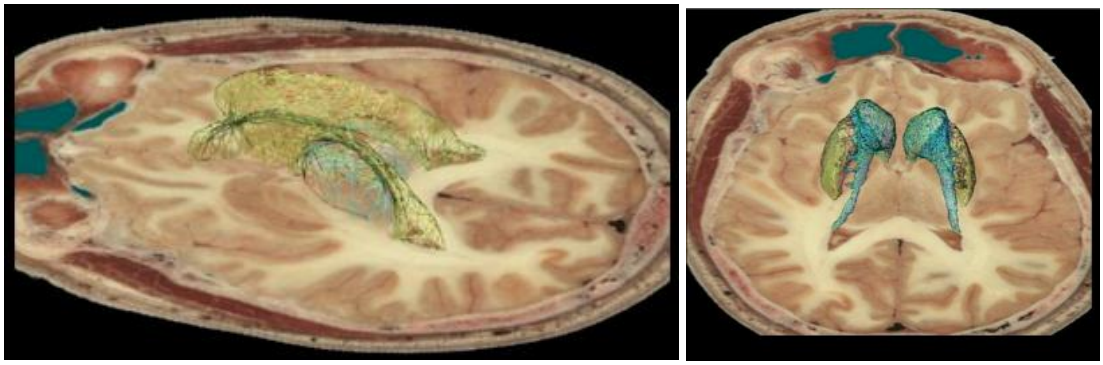

Figura 3. Ejemplos de reconstrucciones en malla de los ventrículos laterales y tálamo (imagen de la izquierda) y de los núcleos caudados y putamen (imagen de la derecha) utilizadas en el UB Brain a partir de la segmentación previa de secciones axiales del VHP.

Resultados

Se construyeron modelos independientes volumétricos de múltiples estruturas encefálicas a partir de las secciones transversales del VHP que permitieron la exploración interactiva y realista de detalles neuroanatómicos.

En primer lugar, mostramos una selección iconográfica de las generaciones volumétricas realizadas usando VoxelMan® como se observan en las Figuras 5 y 6 permitiendo ver una representación más completa de la realidad anatómica objeto de estudio en el campo de la neuroanatomía.

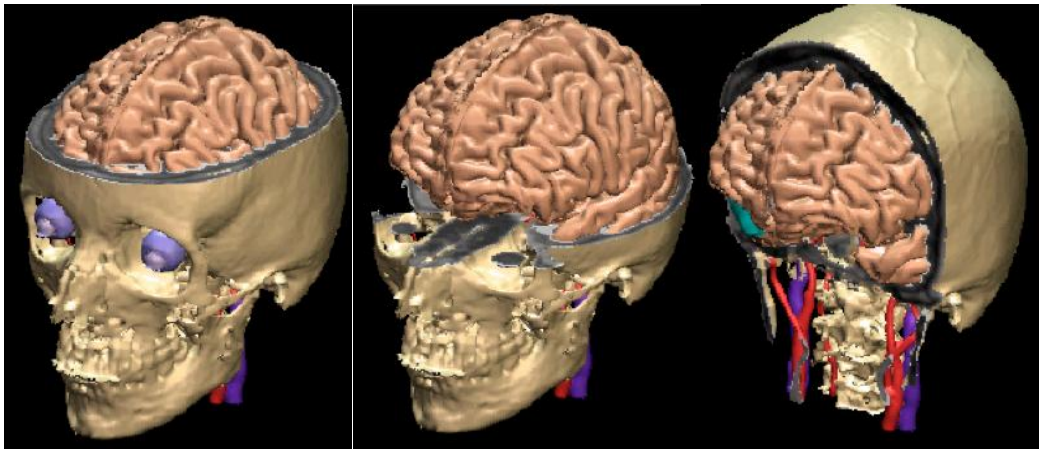

Figura 5. Visiones anteriores de la generación volumétrica de la corteza cerebral y cráneo creadas utilizando VoxelMan®, Y visión posterior (imagen de la derecha). Nótese, en primer lugar, que

permiten la reconstrucción automática 3D de estruturas encefálicas cuya composición es heterogénea (tejido vascular, ósseo y sustancia gris) y por lo tanto facilitan su discriminación y visualización desde cualquier plano en el espacio.

Figura 6. Generación volumétrica del sistema ventricular. La reconstrucción tridimensional de estruturas encefálicas permite aplicar transparência y opacidade a cada una de las estruturas de forma independiente. Como consecuencia, es posible destacar las relaciones espaciales y anatómicas del sistema ventricular com otras estruturas encefálicas el cráneo (imagen izquierda), embebido en secciones de Resonancia Magnética (imagen central) y com uno de los hemisférios cerebrales, e incluso permite visualizar parte del sistema vascular (imagen derecha).

En segundo lugar, incluimos una selección iconográfica de las generaciones volumétricas realizadas utilizando UB Brain®. Nótese que, a diferencia de las reconstrucciones realizadas con VoxelMan®, se incluyen reconstrucciones tridimensionales de estructuras encefálicas profundas relativamente homogéneas y por lo tanto, cuyos límites resultan difíciles de discriminar a partir de la simple exploración de secciones transversales de RM o TC. En concreto, se presentan generaciones volumétricas para las siguientes estructuras encefálicas profundas: el núcleo caudado y el núcleo lenticular (Fig. 7), el cuerpo calloso y el sistema ventricular (Fig. 8) y una visión conjunta de núcleos profundos (Fig. 9).

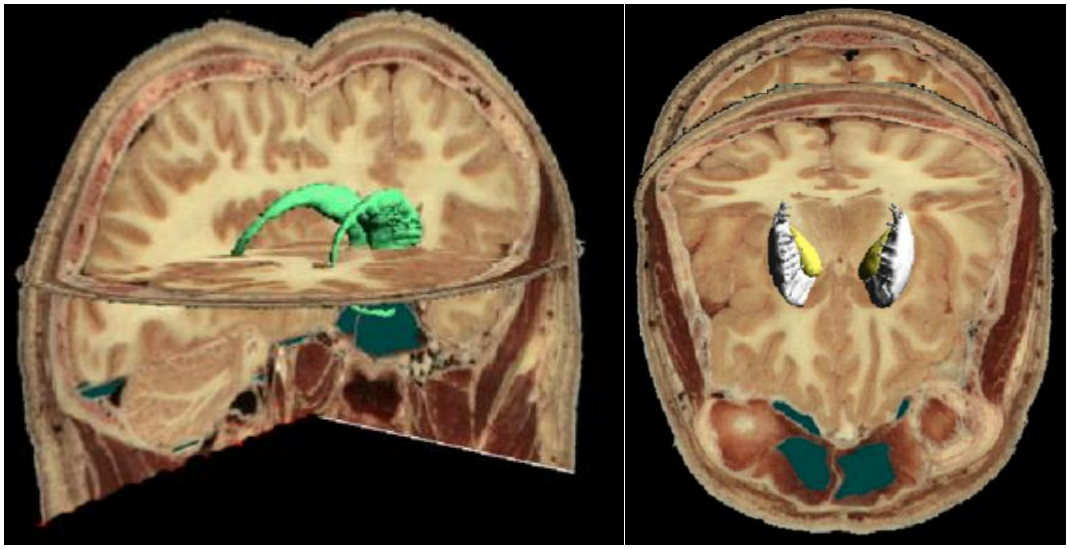

Figura 7. Visión superior y posterolateral de la representación tridimensional del núcleo caudado (imágenes de la izquierda). Se observan detalles anatómicos como la forma en C característico de este núcleo y su localización embebida en secciones ortogonales originales del VHP. Visión vista superior y lateral posterior de los modelos tridimensionales correspondientes al núcleo lenticular, es decir, núcleo putamen (cara externa) y globo pálido (cara interna) (imágenes de la derecha), ilustrando la posibilidad de visualizar o interaccionar com las estruturas reconstruidas de forma individual o conjunta.

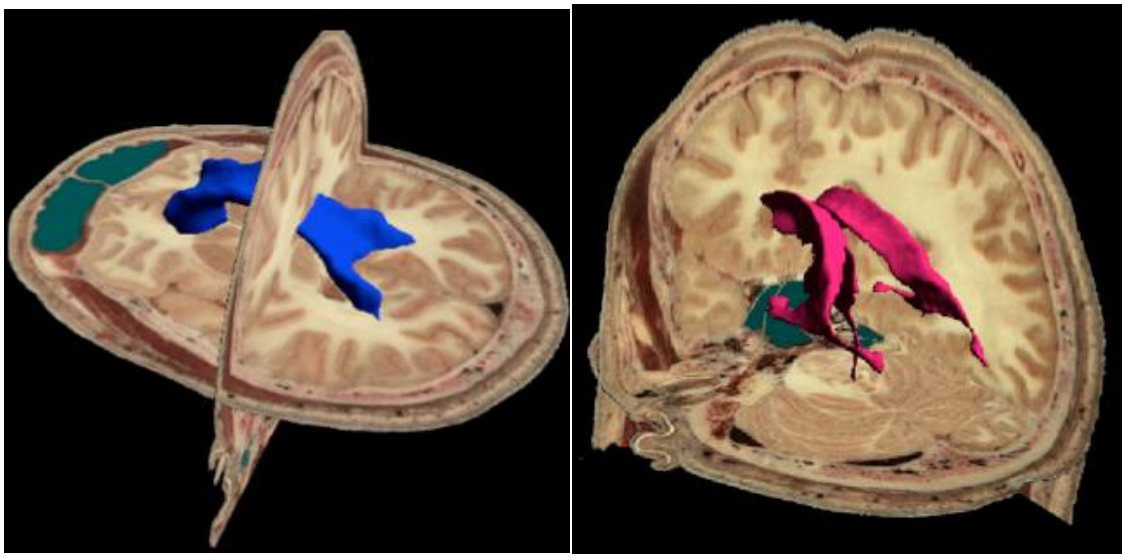

Figura 8. Visión lateral y superior de la generación volumétrica o reconstrucción 3D del cuerpo calloso (imágenes de la izquierda) y visión posterior lateral y anterior lateral del sistema ventricular (imágenes de la derecha). Nótese la dificultad associada a la segmentación de estruturas de pequeño tamaño como el acueducto de Silvio.

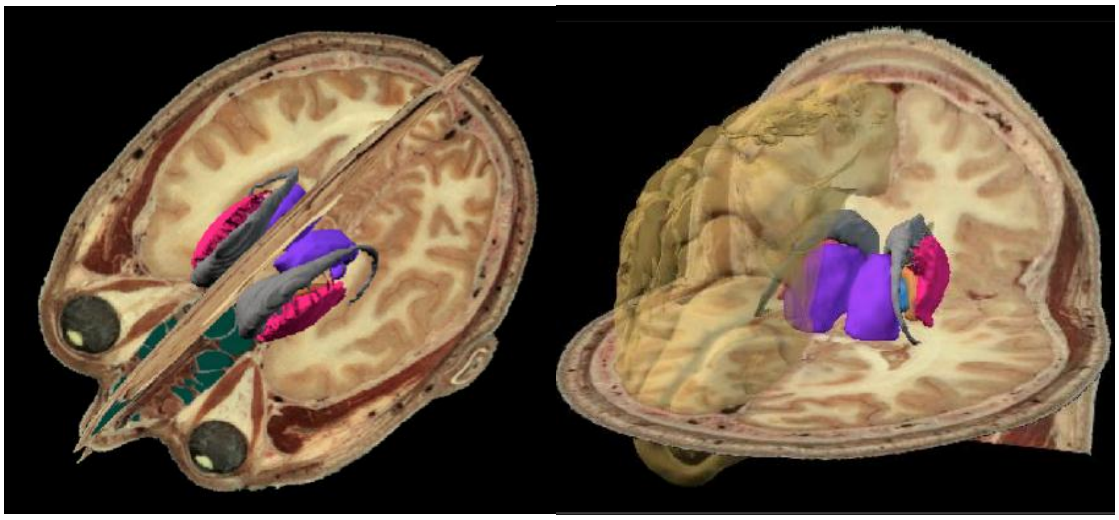

Figura 9. Representación tridimensional del núcleo caudado, putamen y tálamo desde una visión superior (imagen de la izquierda) y visión posterior de los mismo núcleos. Se incluye la visualización de uno de los hemisférios cerebrales donde se há modificado el grado de opacidade (imagen de la derecha), com la finalidade de mostrar la posibilidad de aplicar transparencias para facilitar la identificación y localización de estruturas en su interior.

Discusión

Los resultados de este trabajo proporcionan nuevos recursos digitales e interactivos que permiten la exploración y análisis visual de estructuras encefálicas de distinta y similar composición (ósea, vascular, líquido cefalorraquídeo y sustancia gris), que se consideran difíciles de adquirir mediante metodologías didácticas tradicionales en comparación con éstas (Drake et al., 2009; Ruisoto et al., 2009).

Previos estudios han mostrado la utilidad de escenarios virtuales como los ofrecidos en este trabajo, en el aprendizaje de la anatomía en general, y neuroanatomía en particular (Juanes et al., 1999; Drake et al., 2009; Estévez et al., 2010; Venail et al., 2010; Chariker et al. 2011; Yeung et al., 2011).

Los resultados obtenidos ilustran el alto valor didáctico de aplicaciones de Tecnologías de la Información y Comunicación (TICs) en el aprendizaje de neuroanatomía, ofreciendo estrategias alternativas y ricas visualmente en la representación de detalles anatómicos y exploración o análisis de relaciones espaciales (Giles et al., 2008; Estévez et al., 2010).

Este entorno virtual supone igualmente un avance en la integración de nuevas tecnologías generando nuevos recursos dirigidos a la mejora del proceso de enseñanza y aprendizaje a través del incremento de la motivación por parte de los alumnos y de la visualización de una representación realista y precisa

de la anatomía a aprender, tal y como previos estudios han encontrado (Chariker et al., 2011; Ruisoto et al., 2012).

Las generaciones volumétricas de este trabajo no sólo ofrece imágenes visualmente sofisticadas, sino una forma más eficiente de representación de las características morfológicas y espaciales respecto a la visualización convencional.

Permiten dar respuesta a la necesidad de acumular la creciente cantidad de neuroimágenes disponibles actuales, al constituir verdaderos sistemas de navegación que permiten resumir y visualizar, simultáneamente, información contenida en múltiples secciones seriadas 2D. Estos nuevos recursos como los modelos 3D informatizados ofrecen una estrategia más versátil para la representación del conocimiento espacial de la neuroanatomía humana, sin perder el conocimiento descriptivo clásico declarativo, que puede incluirse como atributo de los modelos 3D, generando las bases para una educación moderna.

Constituyen potentes recursos de información aplicables a contextos formativos y clínicos, y mantienen como eje vertebral el énfasis en el uso de ayudas visuales. Esta ventaja es importante porque las estructuras encefálicas que aparecen en imágenes morfológicas, lo hacen en escalas de grisese, y su apariencia es diferente a la representación tridimensional que almacenamos en nuestra memoria. Esta diferencia implica que el neuropsicólogo, realice una traslación mental compleja importante, que requiere de un entrenamiento muy especializado. Otros clínicos como neurólogos, radiólogos, internistas, etc. pasan a través de dicho entrenamiento, sin embargo, no sucede así en el caso de neuropsicólogos, psicólogos o psicólogos clínicos, lo que implica mayor probabilidad de errores a la hora de realizar estas operaciones.

En resumen, la dificultad en la interpretación de neuroimágenes obliga a considerar formas de optimizar el rendimiento en estas tareas, y la generación volumétrica de modelos supone una propuesta prometedora, reduciendo las demandas cognitivas asociadas a la reconstrucción mental de las estructuras encefálicas y sus potenciales secciones. En concreto, la visualización volumétrica ofrece información más completa para definir las características morfológicas macroscópicas y relaciones espaciales de estructuras encefálicas, que pueden estar implicadas en los distintos trastornos neuropsicológicos.

En el futuro, el número y calidad de las imágenes médicas seguirá aumentando día a día, al igual que sus aplicaciones formativas y clínicas, de forma que contaremos con más datos que demandarán programas informatizados capaces de almacenar y procesar tal cantidad de información. Investigaciones futuras seguirán trabajando en el análisis de parámetros y algoritmos que permitan la segmentación automática en imágenes biomédicas con mayor fiabilidad, algo que resulta inaccesible actualmente.

Conclusión

Los entornos virtuales basados en la reconstrucción tridimensional de estruturas encefálicas, incluyendo estructuras óseas, vasculares, sistema ventricular o sustância gris, ofrecieron una representación más completa, realista y visualmente atractiva de sus características morfológicas macroscópicas y relaciones espaciales, que el análisis tradicional de neuroimágenes bidimensionales.

Referencias

Abou-Saleh MT. 2006. Neuroimaging in psychiatry: An update. J Psychosom Res 61:289–293

Chariker JH, Naaz F, Pani JR. 2011. Computer-based learning of neuroanatomy: A longitudinal study of learning, transfer, and retention. J Educ Psychol 103:19–31.

Crossingham JL, Jenkinson J, Woolridge N, Gallinger S, Tait GA, Moulton CA. 2009.

Interpreting three-dimensional structures from two-dimensional images: A webbased interactive 3D teaching model of surgical liver anatomy. HPB (Oxford) 11:523–528.

Drake RL, McBride JM, Lachman N, Pawlina W. 2009. Medical education in the anatomical sciences: The winds of change continue to blow. Anat Sci Educ 2:253–259.

Estévez ME, Lindgren KA, Bergethon PR. 2010. A novel three-dimensional tool for teaching human neuroanatomy. Anat Sci Educ 3:309–317.

Fernández R, Dror IE, Smith C. 2011. Spatial abilities of expert clinical anatomists: Comparison of abilities between novices, intermediates, and experts in anatomy. Anat Sci Educ 4:1–8.

Garg AX, Norman G, Sperotable L. 2001. How medical students learn spatial anatomy. Lancet, 357:363–364.

Giles J. 2010. Clinical neuroscience attachments: A student's view of 'neurophobia'. Clin Teach 7:9–13.

Gould DJ, Terrell MA, Fleming J. 2008. A usability study of users' perceptions toward a multimedia computer-assisted learning tool for neuroanatomy. Anat Sci Educ 1:175–183.

Gouws A, Woods W, Millman R, Morland A, Green G. 2009. DataViewer3D: An opensource, cross-platform multi-modal neuroimaging data visualization tool. Front Neuroinform 3:9.

Höhne KH, (Ed.). 1996. VOXEL-MAN, Part 1: Brain and Skull, Version 1.1. Springer- Verlag Electronic Media, Heidelberg.

Jastrow H, Vollrath L. 2003Teaching and learning gross anatomy using modern electronic media based on the visible human project. Clin Anat.16:44–54.

Juanes JA, Prats A, Lagándara ML & Riesco JM, 2003. Application of the "Visible Human Project" in the field of anatomy: a review. European Journal of Anatomy, 7, 147-159.

Juanes JA, Riesco JM, Blanco E, Velasco MJ, Cabrero, FJ, García, MJ….Vázquez, R. 1999. Voxel-Man: an informatic tool for tridimensional generation of cerebral structures. *European Journal of Anatomy*, *3*(1): 78.

MacQueen GM. 2010. Will there be a role for neuroimaging in clinical psychi- atry? J Psychiatry Neurosci, 35:291–293.

Moon K, Filis AK, Cohen AR. 2010. The birth and evolution of neuroscience through cadaveric dissection. Neurosurgery 67:799–809.

Nowinski WL, Thirunavuukarasuu A, Volkau I, Marchenko Y, Aminah B, Gelas A, Huang S, Lee LC, Liu J, Ng TT, Nowinska NG, Qian GY, Puspitasari F, Runge VM. 2009. A new presentation and exploration of human cerebral vasculature correlated with surface and sectional neuroanatomy. Anat Sci Educ 2:24–33.

Petersson H, Sinkvist D, Wang C, Smedby O. 2009. Web-based interactive 3D visualization as a tool for improved anatomy learning. Anat Sci Educ 2:61–68.

Phillips ML. 2007. The emerging role of neuroimaging in psychiatry: Charac- terizing treatment-relevant endophenotypes. Am J Psychiatry 164:697–699.

Pillay HK. 1994. Cognitive load and mental rotation: Structuring orthographic projection for learning and problem solving. Instr Sci 22:91–113.

Prats A y Juanes JA. 2008. UB-Brain V 2.0. Universidad de Barcelona.

Ruisoto P, Juanes JA, Prats Galino A, Mayoral P, Gómez JJ. 2011. Effectiveness of 3D digital visualization in neuroanatomy. An empirical study. In: Proceedings (EDULEARN11); Barcelona, Spain; 2011 Jul 4–6. p 2264–2270. International

Association for Technology, Education and Development (IATED): Madrid, Spain.

Ruisoto P, Juanes JA, Contador I, Mayoral P & Prats A. 2012. Experimental evidence for improved neuroimaging interpretation using three-dimensional graphic models. Anat Sci Ed. doi: 10.1002/ase.1275

Silén C, Wirell S, Kvist J, Nylander E, Smedby O. 2008. Advanced 3D visualization in student-centred medical education. Med Teach 30:e115–e124.

Spitzer V, Ackerman MJ, Scherzinger AL, Whitlock D. 1996. The Visible Human Male: A Technical Report. J. Am. Med. Inf. Ass. 3, 2, 118-130.

Svirko E, Mellanby J. 2008. Attitudes to e-learning, learning style and achievement in learning neuroanatomy by medical students. Med Teach 30:e219–e227.

Venail F, Deveze A, Lallemant B, Guevara N, Mondain M. 2010. Enhancement of temporal bone anatomy learning with computer 3D rendered imaging softwares. Med Teach 32:e282–e288.

Wanzel KR, Hamstra SJ, Anastakis DJ, Matsumoto ED, Cusimano MD. 2002. Effect of visual-spatial ability on learning of spatially-complex surgical skills. Lancet 359:230–231.

Yeung JC, Fung K, Wilson TD. 2011. Development of a computer-assisted cranial nerve simulation from the visible human dataset. Anat Sci Educ 4:92–97.

Zinchuk AV, Flanagan EP, Tubridy NJ, Miller WA, McCullough LD. 2010. Attitudes of US medical trainees towards neurology education: "Neurophobia" - a global issue. BMC Med Educ 10:49.

2.63.

Título:

Referenciais Brasileiros de Qualidade para a Educação a distância

Autor/a (es/as):

Sá, Eliana Maria de Oliveira [UFAL]

Pinto, Anamelea de Campos [UFAL]

Resumo:

A educação na modalidade a distância (doravante EAD) tem se configurado no Brasil, especialmente após a popularização das tecnologias da informação e comunicação, como um poderoso instrumento de democratização do acesso ao ensino de qualidade de públicos inacessíveis na modalidade presencial. No entanto, assim como no ensino presencial, o atributo "qualidade", sem critérios explícitos que o caracterizem, torna-se ambíguo e subjetivo, levando ao risco de não contribuir para a formação de indivíduos críticos e capazes de transformar a realidade a sua volta. Nesse sentido, o Ministério de Educação, instituição máxima do Brasil na área da educação, concebeu os "referenciais de qualidade" que, mesmo não tendo força de lei, fundamentam os atos legais do poder público no que se refere à modalidade em questão. Os referenciais mencionados, elaborados em 2003 e revisados em 2007, estabeleceram, inicialmente, 10 e, posteriormente, 08 itens básicos a serem considerados pelas instituições na