A VALORIZAÇÃO DO EXAME CLÍNICO NO PERCURSO FORMATIVO DO ESTUDANTE DE MEDICINA: A REPERCUSSÃO SOBRE A PRÁTICA PROFISSIONAL

Thais Campos de Paula Martins[1]; Raphael Lacerda Barbosa[2]; Maria do Carmo Lacerda Barbosa[3]

Eixo temático: Formação Discente e Espaços de Atuação

Resumo :INTRODUÇÃO: Com as Novas Diretrizes Curriculares Nacionais (DCN) 2014, muitas escolas médicas instituíram mudanças nos seus currículos, sem a observância da qualificação do corpo docente para este novo momento, sem a reorganização da estrutura de gestão do curso e sobretudo sem compartilhar com a Rede de Saúde o processo de formação. Da mesma forma que, mudanças radicais de curriculos tradiconais para curriculos transversais, rompendo abruptamente com o modelo disciplinar corre grande risco de insucesso. A Universidade Federal do Maranhão, com 61 anos de existência, aderiu à mudança curricular com base nas DCN 2001 com a proposta de ruptura do modelo hospitalocêntrico, com ensino centrado na comunidade e com a utilizaçao de metodologias ativas. Em 2009, o modelo proposto foi revisto, porém não institucionalizado. Somente a partir de 2014, com a compreensão das novas DCNs e com uma progressiva qualificação docente é que as mudanças estão sendo consolidadas internamente pela academia e externamente pela Rede de Saúde. OBJETIVOS: Reafirmar, através do relato de casos, a importância da propedêutica médica para a investigação diagnóstica precoce de doenças do tecido conjuntivo. METODOLOGIA: Trata-se de um estudo retrospectivo, do tipo descritivo, através da análise de casos de Arterite de Takayasu. Os dados foram coletados de prontuários do Hospital UDI e do Hospital Universitário da Universidade Federal do Maranhão (HUUFMA), em São Luís, estado do Maranhão, Brasil, compreendendo o período de 1993 a 2010. Houve aprovação pelo Comitê de Ética em Pesquisa do HUUFMA. RESULTADOS: Houve atraso considerável no diagnóstico por ausência de exame clínico acurado. O uso de exames de exames complemetares, sem indicação precisa prejudicou o diagnóstico precoce da doença. A observação segmentada do paciente, especialmente nos casos de lesões cutâneo-mucosas não permitiu a correlação com vasculites de natrueza autoimune. As manifestações mais frequentes foram cefaléia (63,6%), tonturas (63,6%), sopro arterial (54,5%) e diminuição ou ausência de pulsos (54,5%). Foram observadas algumas manifestações iniciais raras da Arterite de Takayasu entre elas coreia, dor abdominal, amaurose, lesão ulcerada de pele e de mucosas. CONCLUSÃO: A avaliação clínica do paciente é imprescindível para a investigação diagnóstica de doenças do conjuntivo, a exemplo a Arterite de Takayasu, cujos critérios

---

[1] Médica, graduada pela Universidade Federal do Maranhão.
[2] Médico graduado pela Universidade Federal do Maranhão. Residente de Medicina de Família e Comunidade pelo Complexo Hospitalar Conceição. Porto Alegre, RGS.
[3] Médica Reumatologista, Professor Adjunto do Departamento de Medicina I da Universidade Federal do Maranhão.
Contato: e-mail: carminha13032009@hotmail.com – UFMA, São Luís/MA, Brasil. **Correspondência**: Maria do Carmo Lacerda Barbosa Universidade Federal do Maranhão. Centro de Ciências Biológicas e da Saúde. Departamento de Medicina I. Praça Gonçalves Dias, n° 21, 2° andar, Centro. CEP 65020-070. São Luís/MA, Brasil. Telefone: (98) 3231-0266
Conflito de Interesse – Os autores declaram não possuir conflitos de interesse

envolvem principalmente a identificação de alterações no exame fisico.

Palavras-chave: Arterite de Takayasu. Exame Clínico. Diagnóstico.

1 Introdução

A inserção dos adventos tecnológicos na área da saúde foi capaz de auxiliar o diagnóstico e o tratamento de patologias, influenciando a prática médica[1]. Com a relativa facilidade de acesso aos exames de imagem, como, por exemplo, ressonância magnética e ultrassonografias, dentre outros exames complementares, o exercício da medicina encontra-se em constante transformação[2]. No entanto, a tecnologia não é capaz de substituir a relação médico-paciente, a anamnese ou o exame físico, condições essenciais para o diagnóstico precoce na maioria das doenças, entre as quais as do tecido conjuntivo[1].

De fato, a formação médica, pautada no modelo hospitalocêntrico, favoreceu a concepção centrada no individualismo e em propostas curativas, de tal forma que o conhecimento tornou-se cada vez mais especializado, em detrimento da formação do médico generalista[3]. Além disso, o surgimento e a inserção de inúmeras especialidades no currículo médico corroboraram para o impacto desse modelo de formação fragmentada[1]. Ao longo do tempo, ocorreu a progressiva substituição do exame clínico por exames complementares e por tecnologias pesadas, muitas vezes sem um raciocínio clínico prévio que servisse de suporte para a hipótese diagnóstica[4].

Todos esses avanços científicos, por assim dizer, trouxeram, evidentemente, muitos benefícios à prática médica. Contudo, com o passar do tempo e com a banalização que se observou na sua utilização, a formação médica parece ter deixado de lado aspectos fundamentais para o bom exercício da medicina[4]. A anamnese e o exame físico primorosos são elementos da propedêutica médica que constituem as primeiras ferramentas para um diagnóstico preciso[5]. Somente a partir deles é possível que o médico desenvolva a intuição, dedução, indução e estabeleça uma análise crítica sobre possibilidades diagnósticas, com objetividade, possibilitando definir os exames complementares a serem solicitados[6].

Na reumatologia, a importância da avaliação propedêutica não foge às regras[5]. As doenças difusas do tecido conjuntivo têm o seu diagnóstico essencialmente estabelecido a partir de informações clínicas, apesar dos exames laboratoriais ou de imagem auxiliarem na confirmação do diagnóstico[5].

Dentre as doenças do tecido conjuntivo, existe a Arterite de Takayasu, uma vasculite

crônica que acomete os grandes vasos, caracterizada pela inflamação granulomatosa da aorta e dos seus principais ramos[7]. A etiologia dessa patologia ainda é desconhecida, com resposta imune influenciada por etnias e fatores genéticos[7].

A incidência anual da doença varia de 2,6 casos por milhão nos Estados Unidos a 40 casos por milhão no Japão[8,9,10] e acomete predominantemente adultos jovens na terceira e quarta décadas de vida[11], com crescentes relatos em crianças[4].

O quadro clínico apresenta três fases: fase inicial, caracterizada pela presença de sintomas inespecíficos como febre, perda de peso, tontura, cefaléia, mialgia, carotidínea e artralgia; a segunda fase, que corresponde à inflamação, com início do processo de estenose vascular ou dilatação que surgem meses ou anos mais tarde, associadas aos sintomas álgicos e posteriormente isquêmicos; e a terceira fase, marcada pela ocorrência de fibrose, dilatação aneurismática com diminuição ou ausência de pulsos periféricos, regurgitação aórtica, sopros arteriais, diferença da pressão arterial entre os membros heterólogos e hipertensão arterial sistêmica[8,11].

Ainda que seja uma patologia rara, o diagnóstico da Arterite de Takayasu é essencialmente clínico, podendo ser estabelecido pela presença de três ou mais critérios desenvolvidos pelo Colégio Americano de Reumatologia (CAR)[12].

Dentre os seis critérios diagnósticos estabelecidos pelo CAR, cinco têm como base informações clínicas relevantes, quais sejam: idade menor que 40 anos, diminuição dos pulsos braquiais, claudicação de extremidades, diferença de 10 mmHg na pressão arterial sistólica entre os membros superiores e sopros em artéria subclávia e aorta[12]. Tais dados clínicos podem ser identificados através da anamnese e do exame físico[13]. Apesar disso, o retardo no diagnóstico da AT é bastante comum e se atribui ao início insidioso e às manifestações clínicas inespecíficas, comuns a várias outras doenças. Desta forma, a mensuração da pressão arterial de maneira adequada, o exame dos pulsos arteriais e a ausculta do precórdio pode, de maneira precoce, direcionar o médico para a investigação de Arterite de Takayasu[8, 11].

O propósito do presente trabalho é reafirmar a importância da propedêutica médica na indução de um raciocínio clinico, utilizando a experiência dos autores no diagnóstico de uma doença rara do tecido conjuntivo. Tal modo de se pensar, ensinar e praticar a medicina nos levou a nosso objeto de estudo, que cursa com sintomas e sinais clínicos que, se bem avaliados, podem facilitar e antecipar o seu diagnóstico.

2 Metodologia

Trata-se de um estudo retrospectivo, do tipo descritivo através da análise de casos de Arterite de Takayasu, diagnosticados conforme os critérios do CAR[12] (Tabela 1) e pelos critérios modificados por Sharma et al. (Tabela 2)[14].

TABELA 1 – Critérios diagnósticos do Colégio Americano de Reumatologia [12]

CRITÉRIOS	**DEFINIÇÃO**
	A presença de dois critérios maiores ou um maior e dois menores ou quatro critérios menores sugerem alta probabilidade de Arterite de Takayasu.
Critérios maiores	
1.	Lesão na porção média da artéria subclávia esquerda
2.	Lesão na porção média da artéria subclávia direita
3.	Sinais e sintomas característicos com pelo menos um mês de duração. Estes incluem claudicação dos membros, ausência de pulso ou diferença entre pulsos, tensão arterial não mensurável ou com uma diferença > a 10 mmHg na sistólica, febre, cervicalgia, amaurose transitória, visão turva, síncope, dispneia ou palpitações
Critérios menores	
1.	Velocidade de hemossedimentação elevada: VHS persistentemente elevada e de forma não explicada (> 20 mm/h)
2.	Artéria carótida sensível à palpação
3.	Hipertensão
4.	Regurgitação aórtica ou ectasia anuloaórtica
5.	Lesão da artéria pulmonar
6.	Lesão na porção média da artéria carotídea primitiva esquerda
7.	Lesão do tronco braquiocefálico distal
8.	Lesão da artéria torácica descendente
9.	Lesão da aorta abdominal
10.	Lesão de artéria coronária

Idade menor que 40 anos
Diminuição dos pulsos braquiais
Claudicação de extremidades
Diferença maior ou igual a 10 mmHg na pressão arterial sistólica entre membros superiores
Sopros em artéria subclávia e aorta
Alterações angiográficas de aorta e seus arcos principais

TABELA 2. Critérios diagnósticos modificados para Arterite. Sharma et al. 1995[14]

Os dados foram coletados de prontuários e fichas de atendimento dos pacientes do Hospital UDI e do Hospital Universitário da Universidade Federal do Maranhão (HUUFMA), em São Luís, Maranhão, compreendendo o período de 1993 a 2010.

O Estudo dos casos foi feito pelo programa Excel 2010® para a caracterização clínica da amostra, de forma que os dados serão descritos em média, variação e percentual.

A pesquisa foi aprovada pelo Comitê de Ética em Pesquisa envolvendo Seres Humanos, do HUUFMA, conforme o parecer nº 380/10, em 15 de dezembro de 2010 e sob protocolo 6227 /2010-40. Declaramos não haver quaisquer tipos de conflitos de interesse. O

estudo foi realizado com financiamento próprio.

Resultados

Foram analisados 11 casos de Arterite de Takayasu, diagnosticados no período de 1993 a 2010, considerando os seus aspectos clínicos e a importância da propedêutica para o direcionamento da investigação diagnóstica. Nove casos preencheram os critérios diagnósticos do CAR[12]. Dois foram diagnosticados pelos critérios de Sharma et al[14].

Constatou-se que a média de idade de início dos sintomas foi de 20 anos e 10 meses, variando de 7 a 49 anos. O tempo decorrido entre as primeiras manifestações clínicas e o diagnóstico apresentou uma variação discrepante: 2 meses a 12 anos desde o início dos sintomas à definição diagnóstica, com uma média de 4 anos e 9 meses. Os pacientes foram diagnosticados com a faixa etária média de 24 anos, com variação de 16 a 51 anos, conforme a Tabela 3.

TABELA 3 – Variações de faixa etária dos 11 pacientes em relação à evolução da Arterite de Takayasu

Faixa etária	**Média em anos**	**Variação em anos**
Início da doença	20,83	7- 49
Ao diagnóstico	24,18	16- 51
Intervalo para o diagnóstico	**4,75**	**0,16 - 12**

A proporção entre mulheres e homens foi de 4,5:1 casos, o que corresponde a (81,81%) de casos do gênero feminino e (18,18%) de casos do gênero masculino (Gráfico 1) .

GRÁFICO 1 – Proporção entre homens e mulheres

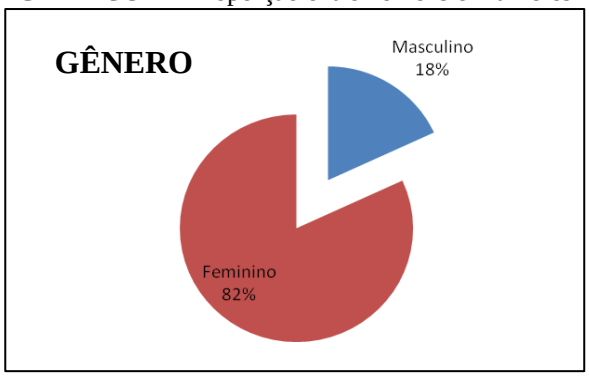

No presente estudo as manifestações no inicio da doença foram: cefaléia, presente em

63,6% dos pacientes, tonturas, relatada em 63,6% dos casos, sopro arterial, em 54,5%, e diminuição ou ausência de pulsos, em 54,5%, conforme a Tabela 4 e o Gráfico 2, contudo o que motivou a busca por atendimento médico foram: dor abdominal, amaurose, escotomas visuais, hipertensão, ulceras cutâneas e de mucosa oral.

TABELA 4 – Manifestações clínicas no início e durante a evolução da Arterite de Takayasu no Maranhão, de 1993 a 2010

Manifestações Clínicas	Sintomas Iniciais		Sintomas na Evolução	
	Nº de pacientes	%	Nº de pacientes	%
Sopro arterial	**6**	**54,5**	**3**	**27,3**
Cefaléia	**7**	**63,6**	**5**	**45,5**
Diminuição ou ausência de pulso	**6**	**54,5**	**2**	**18,2**
Tonturas	**7**	**63,6**	**2**	**18,2**
Sopro cardíaco	**2**	**18,2**	**1**	**9,1**
Hipertensão Arterial Sistêmica (HAS)	**3**	**27,3**	**4**	**36,4**
Claudicação de MMSS[1]	**2**	**18,2**	**3**	**27,3**
Claudicação de MMII[2]	**2**	**18,2**	**3**	**27,3**
Palpitações	**2**	**18,2**	**2**	**18,2**
Diferença de pressão arterial entre MMSS1	**3**	**27,3**	**0**	**0,0**
Síncope	**4**	**36,4**	**1**	**9,1**
Dispnéia	**3**	**27,3**	**2**	**18,2**
AVE	**2**	**18,2**	**0**	**0,0**
Distúrbios visuais	**3**	**27,3**	**2**	**18,2**
Artralgias	**3**	**27,3**	**3**	**27,3**
Febre	**3**	**27,3**	**1**	**9,1**
Lesões cutâneas	**1**	**9,1**	**1**	**9,1**
Insuficiência cardíaca	**0**	**0,0**	**0**	**0,0**
Dor abdominal	**3**	**27,3**	**1**	**9,1**
Insuficiência renal	**0**	**0,0**	**1**	**9,1**
Precordialgia	**0**	**0,0**	**4**	**36,4**
Coréia	**1**	**9,1**	**0**	**0,0**
Lesões de mucosa oral	**1**	**9,1**	**0**	**0,0**
Dor abdominal	**1**	**9,1**	**0**	**0,0**
Dorsolombalgia	**0**	**0,0**	**1**	**9,1**
Dor em trajeto de vaso	**0**	**0,0**	**1**	**9,1**
Parestesia	**1**	**9,1**	**2**	**18,2**
Astenia	**1**	**9,1**	**1**	**9,1**
Dor torácica	**0**	**0,0**	**1**	**9,1**

[1] membros superiores. [2] membros inferiores

GRÁFICO 2 – Manifestações clínicas observadas no início e ao longo da evolução dos 11 pacientes com arterite de Takayasu

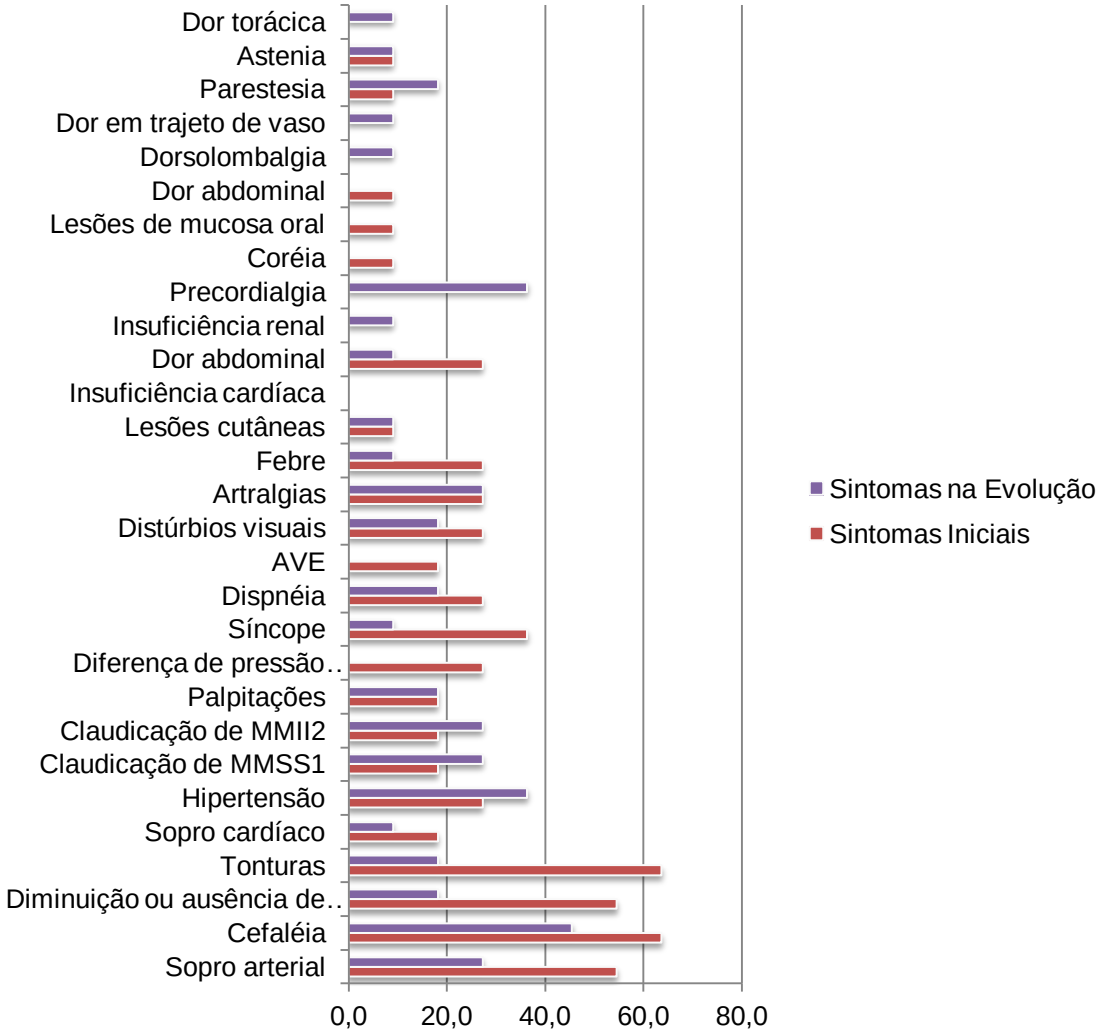

Dos pacientes avaliados, as alterações cutâneas foram encontradas em um único caso (9,1%). Tratavam-se de lesões ulceradas em região maleolar bilateralmente de difícil cicatrização em paciente do gênero feminino. Esta permaneceu em acompanhamento por dois anos em um serviço de dermatologia e, após ter sido submetida à biópsia, foi evidenciada uma vasculite inespecífica. Após avaliação clínica minuciosa na reumatologia, foi identificada a presença de sopro de carótidas e ausência de pulso braquial, o que direcionou para uma investigação que considerasse a Arterite de Takayasu como possibilidade.

A dor abdominal súbita também foi outra manifestação que dificultou o diagnóstico e esteve presente como primeira manifestação em três pacientes (27,3%) do gênero feminino,

com idades de 26, 27 e 37 anos. O diagnóstico demorou em média três anos, pois a dor tinha caráter intermitente. Não apresentavam outros sintomas, como náuseas, vômitos, alterações do trânsito intestinal, anorexia ou perda ponderal. Na primeira paciente, após crises sucessivas de dor, o exame de imagem mostrou importante estenose na porção proximal da artéria mesentérica superior e na artéria ilíaca comum direita. A ilíaca comprimia o ureter direito, causando dilatação e hidronefrose. Na segunda, inicialmente foi excluída a hipótese diagnóstica de febre tifóide, em virtude do quadro febril. Posteriormente, devido ao encontro de pulso arterial braquial direito diminuído, hipertensão arterial moderada, diferença de pressão sistólica nos membros superiores maior que 10 mmHg e sopro carotídeo à esquerda, os exames de imagem foram realizados de forma complementar, direcionando para a investigação de Arterite de Takayasu. Os exames evidenciaram oclusão de artéria renal esquerda, com rim homolateral excluso; artéria carótida comum direita ocluída antes da bifurcação e lesão moderada no óstio da artéria carótida interna e discreta no óstio da artéria carótida esquerda. Na terceira, durante a evolução, a paciente iniciou um quadro clínico de dor abdominal associado à tontura e cefaleia. O Doppler de carótidas mostrou estenose significativa de carótidas externas e estenose inferior a 50% em carótidas internas. A angiotomografia mostrou dilatação aneurismática da aorta abdominal.

Além desses sintomas, a amaurose transitória esteve presente como sintomatologia inicial em dois pacientes. Um deles do gênero masculino, 51 anos, apresentou amaurose transitória durante cinco anos antes do diagnóstico, associado a dor e parestesia em 4º dedo da mão esquerda e no hálux homolateral, com cianose. Ao exame físico, foram identificados sopros em topografia de carótidas e aorta ascendente, HAS e diferença de pressão arterial entre os membros superiores. Diante de tais achados, foram solicitados exames complementares, que detectaram ectasia fusiforme de subclávia direita, ectasia da porção ascendente da aorta, obstrução do sistema carotídeo bilateralmente.

A perda súbita e transitória da visão, com presença de escotomas visuais, associada a dor em panturrilha, fadiga e claudicação de membros inferiores também foram as queixas iniciais de um paciente do gênero feminino de 16 anos de idade. Ao exame físico, a diferença da pressão sistólica arterial entre os membros superiores conduziu a uma investigação para doenças arteriais, com diagnóstico final de Arterite de Takayasu.

A coreia foi outro sintoma presente em um único caso do gênero feminino. Aos sete anos de idade, apresentou febre, artralgias e sopro na região precordial. A primeira hipótese foi de febre reumática. Doze anos após os sintomas iniciais, a paciente foi reavaliada, identificando-se a presença de sopros carotídeos e femorais; ausência de pulso radial e

impossibilidade de aferição da pressão arterial. A cineangiografia realizada nesse período constatou aneurisma sacular de aorta ascendente, aneurisma fusiforme de aorta torácica descendente, coarctações no arco aórtico e oclusão de vasos supra-aórticos. O diagnóstico de AT foi estabelecido com quadro avançado.

Outra manifestação chave foi a Hipertensão Arterial Sistêmica diagnosticada em pacientes jovens: foram dois casos do gênero feminino e um caso do gênero masculino. O paciente do gênero masculino apresentou ainda Acidente Vascular Encefálico aos 16 anos de idade, o qual teve como sequela hemiplegia. Evoluiu com insuficiência cardíaca, que o levou à internação. Ao exame físico, apresentou pulsos periféricos com amplitude diminuída, sopro arterial sobre aorta e artérias renais. Enquanto, as pacientes do gênero feminino, ambas diagnosticadas aos 16 anos de idade, apresentavam ainda claudicação dos membros superiores e presença de sopros carotídeos ao exame físico.

Lesões inflamatórias da cavidade oral, comprometendo orofaringe, língua e lábios, com ressecamento e descamação, também foram lesões iniciais em paciente do gênero feminino, as quais culminaram em um período de um ano para o diagnóstico de Arterite de Takayasu. A evolução com claudicação em membros superiores e ausência de pulso determinou a investigação com exames de imagem que mostrou estenose concêntrica de carótidas, diminuição de calibre da artéria carótida comum esquerda e estenose do bulbo carotídeo esquerdo.

4 Discussão

Em todos os casos estudados, foi observada a ausência de exame físico acurado: avaliação da medida de pressão arterial; avaliação dos pulsos e ausculta dos sistemas, que repercutiram no atraso diagnóstico.

O atraso no diagnóstico de Arterite de Takayasu é comum em decorrência de suas manifestações clínicas inespecíficas e pela epidemiologia rara[12], como foi observado em nossa análise. Soma-se a essas dificuldades, a não valorização da propedêutica clínica como passo fundamental para a investigação diagnóstica[13]. Desta forma, não são identificados precocemente sinais importantes para preenchimento dos critérios[8]. Em análise dos casos, tal como é descrito na literatura, a não detecção de alterações ao exame clínico de ausência de pulso braquial, diferença de pressão arterial e sopro carotídeo, retardou o diagnóstico da Arterite de Takayasu.

As manifestações cutâneas secundárias à vasculite de pequenos vasos são raras nesta

doença, ocorrendo em 12,5% dos casos descritos na literatura, não sendo, por esta razão, valorizadas na suspeita diagnóstica[17]. Situação similar foi observada nos casos descritos, correspondendo a um percentual de 9,1%. De forma semelhante aos demais pacientes, a avaliação clínica segmentada a região da lesão inicial, ocasionaou retarto no diagnóstico. Somente anos após, em virtude da sua cronicidade, é que o exame clínico acurado permitiu a identificação de sopro carotídeo, conduzindo então à suspeita clínica de vasculite e posteriormete de AT.

Nesta casuística, também encontramos dois casos com alterações visuais: escotomas e amaurose transitórios. Na literatura, tais sintomas estiveram presentes na AT, correlacionados a retinopatia hipertensiva ou a síndromes isquêmicas retiniana e do nervo óptico, em decorrência da estenose de artérias carótidas e seus ramos[18]. Em estudo Paulista com 71 pacientes, tais alterações estiveram presentes em 15% dos pacientes[19], dados similares aos obtidos em nosso estudo.

É importante ter em vista os possíveis diagnósticos diferenciais da Arterite de Takayasu, como toxoplasmose, granulomatose de Wegener e angeíte microscópica[18]. Contudo, a presença de distúrbios visuais dessa natureza em pacientes jovens, deve levar à consideração de Arterite de Takayasu entre as possibilidades diagnósticas [18].

A dor abdominal observada nos casos estudados não foi sugestiva de Arterite de Takayasu. Embora a vasculite esteja relacionada a alterações da aorta, a dor abdominal ou torácica, como manifestação inicial da Arterite de Takayasu, é pouco relatada na literatura[20]. Entretanto, descartadas as infecções e causas cirúrgicas, a dor abdominal desproporcional ao exame físico, principalmente em pacientes jovens, tem como diagnóstico diferencial o infarto mesentérico ou vascular devido à inflamação local, sendo importante pensar em Arterite de Takayasu como possibilidade diagnóstica[21]. Em estudo francês com 33 pacientes, sete (21,2 %) apresentaram dor torácica ou abdominal, referentes a estenoses ou dilatações aneurismáticas, resultado compatível com os achados realatados em nossa pesquisa[22]. Outro estudo indiano, de 2017, publicou um relato de caso em que a isquemia mesentérica foi o primeiro achado da Arterite de Takayasu[23].

A maioria dos nossos pacientes apresentou Hipertensão Arterial Sistêmica (HAS) ao longo de toda a evolução da doença. Tal condição requer uma investigação de possíveis causas secundárias: hiperaldosteronismo primário, síndrome de cushing, coarctação da aorta, doença renal primária, hipertensão maligna, dentre outros[23]. No caso da Arterite de Takayasu, a hipertensão apresenta-se na literatura com estatística superior a 50% dos casos, similar ao resultado apresentado no presente estudo. As causas mais comuns são a estenose de artérias

renais ou espessamento com diminuição da luz do vaso[24].

A coreia é uma condição rara na Arterite de Takayasu[25], mas esteve presente em um único caso dentre os pacientes descritos. Esta sintomatologia usualmente é correlacionada com a febre reumática, mas encontra-se presente em outras doenças autoimunes, como a síndrome do anticorpo anti-fosfolípide, lúpus, doença de Behçet e com alguns relatos na Arterite de Takayasu como sintoma inicial[22].

Na literatura, existem recorrentes artigos que evidenciam a dificuldade de diagnóstico diferencial entre febre reumática e Arterite de Takayasu, principalmente em pacientes jovens com quadro de coreia[23, 25, 14]. Ambas apresentam acometimento vascular e, existem relatos de AT com insuficiência de valva aórtica[23].

Vários aspectos da propedêutica médica merecem destaque particular quando se trata de um paciente com Arterite de Takayasu. A verificação dos pulsos periféricos que devem ser palpados de forma criteriosa, avaliando sua simetria, amplitude ou ausência bilateralmente em artéria carótida, braquial, femoral e dorsal do pé [26]. A mensuração da pressão arterial deve ser realizada pelo menos em ambos os membros superiores, para avaliação de possíveis estenoses, considerando que muitos pacientes podem ter uma falsa pressão baixa pela estenose de grandes vasos ipsilaterais[13]. Além disso, a ausculta de sopros deve ser avaliada não apenas no precórdio, como também em artérias carótidas, aorta abdominal, artérias renais e subclávias. Em caso de suspeita de doença vascular sistêmica, a investigação poderá iniciar-se com exames menos invasivos, como o ultrassom doppler, guiado pelo embasamento clínico[26].

5 Conclusão

Esta série de casos evidenciou que houve importante atraso no diagnóstico da Arterite de Takayasu nos dois serviços onde a pesquisa foi realizada. Os casos analisados apresentaram sintomatologias iniciais pouco descritas na literatura, evidenciando a importância da propedêutica médica na investigação clínica de qualquer doença, mas, sobretudo, em doenças consideradas raras, em que o raciocínio clínico é soberano.

Em todos os casos, a sintomatologia foi inespecífica, contribuindo para o atraso no diagnóstico. A valorização dos exames complementares em detrimento da avaliação clínica esteve presente em todos os casos relatados, o que nos sugere a necessidade de ressignificação do fazer médico na prática diária.

Referências

1 LASO GUZMÁN, F. J. Importancia de la semiología en la era tecnológica. **Med Clin (BBarc)**, 2017. Disponível em: <http::////ddx..ddoi..oorg//110.1016//jj..mmedcli..22016.12.012>. Acesso em: 13 de mar 2018.

2 LEFF, B.; FINUCANE, T. E. Gizmo Idolatry. **JAMA**, n. 299, v. 15, p. 1830-1832, 2008. Disponível em: <doi:10.1001/jama.299.15.1830>. Acesso em: 13 de mar 2018.

3 FERREIRA, R. C.; SILVA, R. F.; AGUERA, C. B. Formação do profissional médico: a aprendizagem na atenção básica de saúde. **Rev. bras. educ. med**, n. 31, v. 1, p. 52-59, 2007.

4 BRUNNER, J.; FELDMAN, B. M.; TYRRELL, P. N. et al. Takayasu arteritis in children and adolescents. **Rheumatology**, v. 49, p. 1806–1814, 2010.

5 INOCENCIO, A. J. Reumatología pediátrica: la importancia de la anamnesis y la exploración. **An Pediatr (Barc)**, n. 84, p. 131–132, 2016.

6 MICHELE A. S.; MAGGIE D. Why the history and physical examination still matter. **Journal of the American Academy of Physician Assistants**, n. 29, v. 3, p. 41-45, March 2016.

7 LI J.; SUN, F.; CHEN, Z. et al, The clinical characteristics of Chinese Takayasu's arteritis patients: a retrospective study of 411 patients over 24 years. **Arthritis Res Ther,** v.19, p. 107, 2017.

8 PANICO, M. D. B.; SPICHLER, E. S.; RODRIGUES, L. C. D. et al. Arterite de Takayasu: aspectos clínicos e terapêuticos em 36 pacientes. **Jornal Vascular Brasileiro**, n. 7, v. 2, p. 123-130, 2008.

9 ALMEIDA, G. T.; BARBOSA, B. M.; BIATTO, J. F. P. et al. Tratamento coadjuvante da arterite de Takayasu através de angioplastia transluminal percutânea com stents: relato de caso e revisão de literatura. **Revista Brasileira de Reumatologia**, n. 48, v. 2, p. 118-121, 2008.

10 MAKSIMOWICZ-MCKINNON, K.; CLARK, T. M.; HOFFMAN, G. S. Limitations of Therapy and a guarded prognosis in an American cohort of Takayasu arteritis patients. **Arthritis & Rheumatism**, n. 56, v. 3, p. 1000–1009, 2007.

11 NAZARETH, R.; MASON, J. C. Takayasu arteritis: severe consequences of delayed diagnosis. **QJM**, 2010 Oct 15. Disponível em: <doi:10.1093/qjmed/hcq193>. Acesso em: mar 2018.

12 HUNDER, G. G.; AREND, W. P.; BLOCH, D. A. et al. The American College of Rheumatology 1990 criteria for the classification of Takayasu's arteritis. **Arthritis Rheum,** v. 33, p. 1129-1134, 1990

13 MASON, J. C. Takayasu arteritis - advances in diagnosis and management. **Nature**

Reviews Rheumatology, n. 6, v. 7, p. 406, 2010.

14 SHARMA, B. K.; JAIN, S.; SURI, S. et al. Diagnostic criteria for Takayasu arteritis. **International Journal of Cardiology 54 Suppl,** p. 141-147, 1996

15 FERREIRA, T. F. A.; FREIRE, M.; TEODORO, R. B. Difficulties in the differential diagnosis between Takayasu arteritis and rheumatic fever: case report. **Rev bras reumatol**., n. 56, v. 1, p. 90-92, 2016.

16 FENG, Y.; TANG, X.; LIU, M. et al. Clinical study of children with Takayasu arteritis: a retrospective study from a single center in China. **Pediatric Rheumatology Online Journal**, v. 15, p. 29, 2017. Disponível em: <doi:10.1186/s12969-017-0164-2>. Acesso em: mar 2018.

17 FILHO, G. J. P.; ALLAGE, M. F.; NAKA, E. et al. Vasculite necrotizante cutânea em paciente com arterite de Takayasu. **Revista Brasileira de Reumatologia**, n. 42, v. 4, jul./ago. 2002.

18 WONG, S. H.; TURBIN, R. E.; FROHMAN, L. P. Takayasu arteritis–related photic and postprandial amaurosis. **Digital Journal of Ophthalmology: DJO**, n. 23, v. 4, p. 104-105, 2017. Disponível em: <http://doi.org/10.5693/djo.02.2017.09.002>. Acesso em: 14 abr 2018.

19 CLEMENTE, G.; HILÁRIO, M. O.; LEN, C. et al. Estudo multicêntrico brasileiro de 71 pacientes com arterite de Takayasu juvenil: características clínicas e angiográficas. **Revista Brasileira de Reumatologia**, n. 56, v. 2, p. 145-151, 2016. Disponível em: <https://doi.org/10.1016/j.rbr.2015.09.004>. Acesso em: 20 mar 2018.

20 LIMA, L. T. B.; CHRISTOPOULOS, G. B.; BRAGA, V. M. et al. Tratamento de angina mesentérica em pacientes com arterite de Takayasu. **Rev Bras Reumatol**, n. 51, v. 2, p. 188-195, 2011.

21 SASAE, Y.; MORITA, Y.; SAKUTA, T. et al. Abdominal pain as the initial presentation of Takayasu ateritis. **Mod Rheumatol**, v. 18, p. 496-498, 2008.

22 KIEFFER, E.; CHICHE, L.; BERTAL, A. et al. Descending thoracic and thoracoabdominal aortic aneurysm in patients with Takayasu's disease. **Ann Vasc Surg**., v. 18, p. 505-513, 2004.

23 MISRA, D. P.; KRISHNAN, N.; GOCHHAIT, D. et al. Takayasu arteritis (TA) first presenting with intestinal ischemia: a case report and review of gastrointestinal tract involvement (ischemic and non-ischemic) associated with TA. **Rheumatology International**, n. 37, v. 1, p. 169, 2017.

24 TEIXEIRA, R. S. L.; RIBEIRO, R. F.; MOSCARDI, L. G. et al. Hipertensão arterial e estenose de artéria renal, complicações da arterite de Takayasu. **Rev Bras Hipertens**, n. 14, v. 3, p. 195-198, 2007.

25 O'TOOLE, O.; LENNON, V. A.; AHLSKOG, J. E. et al. Autoimmune chorea in adults. **Neurology**, n. 80, v. 12, p. 1133-1144, 2013. Disponível em: <http://doi.org/10.1212/WNL.0b013e3182886991>. Acesso em: 10 abr 2018.

26 PETER, A. M.; ERIC, L. M.; MONICA RAMIREZ, C. Clinical features and diagnosis of Takayasu arteritis. **UpToDate,** mar 2018. Disponível em: <https://www.uptodate.com/contents/clinical-features-and-diagnosis-of-takayasu-arterit>. Acesso em: 04 mai. 2018.